·药效与毒理学研究·

逍遥散对肝纤维化大鼠模型抗纤维化作用及其机制研究

陈 曦[1]，牟璐璐[2]，陈丹丹[3]，张春胜[3]，刘海洋[3]，李绍民[2]，张 宁[3](1. 中国医学科学院药用植物研究所，北京 100193；2. 佳木斯大学，黑龙江 佳木斯 154007；3. 黑龙江中医药大学佳木斯学院，黑龙江 佳木斯 154007)

摘要：目的 研究逍遥散对四氯化碳(CCl_4)致大鼠肝纤维化的干预作用机制。**方法** 将 30 只大鼠随机分为空白对照组、模型组、逍遥散组。除空白对照组外，均采用皮下注射 CCl_4 橄榄油溶液制备肝纤维化模型，逍遥散组同时灌胃给予逍遥散水煎液。检测大鼠肝匀浆中超氧化物歧化酶 (SOD)、丙二醛(MDA)以及血清中丙氨酸氨基转移酶(ALT)、天门冬氨酸氨基转移酶(AST)、白蛋白(ALB)、总蛋白(TP)、总胆红素(TBIL)、转化生长因子 β1(TGF-β1)、肿瘤坏死因子 α(TNF-α)、人基质金属蛋白酶组织抑制因子-1(TIMP-1)、血小板衍生生长因子(PDGF)、白介素 6(IL-6)、透明质酸(HA)、层粘蛋白(LN)、Ⅲ型前胶原(PCⅢ)、Ⅳ型胶原(C-Ⅳ)的含量，并进行肝组织病理学检查。**结果** 与模型组比较，逍遥散能显著降低 MDA、ALT、AST、TBIL、TGF-β1、TNF-α、TIMP-1、PDGF、IL-6、HA、LN、PCⅢ、C-Ⅳ水平($P<0.05$，$P<0.01$)，明显升高 SOD、ALB、TP 水平($P<0.05$，$P<0.01$)。组织病理检查显示，逍遥散能减轻肝细胞变性、坏死、炎性浸润，促进肝细胞再生。**结论** 逍遥散具有抗肝纤维化的作用，其作用机制可能是抑制胶原纤维蛋白的合成与分泌，清除自由基，减少脂质过氧化，促进肝细胞再生，加快肝细胞修复。

关键词：逍遥散；四氯化碳；肝纤维化

中图分类号：R285.5 **文献标志码：**A **文章编号：**1003-9783(2014)03-0241-04

doi：10.3969/j.issn.1003-9783.2014.03.001

Anti-fibrosis Effect and Mechanism of *Xiaoyao* Powder on Experimental Liver Fibrosis Rat Model

CHEN Xi[1], MOU Lulu[2], CHEN Dandan[3], ZHANG Chunsheng[3], LIU Haiyang[1], LI Shaomin[2], ZHANG Ning[3] (1. Chinese Academy of Medical Sciences Institute of Medicinal Plant, Beijing 100193, China; 2. Jiamusi University, Jiamusi 154007 Heilongjiang, China; 3. Heilongjiang University of Chinese Medicine Jiamusi College, Jiamusi 154007 Heilongjiang, China)

Abstract: Objective To research the intervention mechanism of *Xiaoyao* Powder on rats with liver fibrosis induced by carbon tetrachloride(CCl_4). **Methods** Rat liver fibrosis model was established by subcutaneous injection of 40% CCl_4 olive oil solution for 9 continuous weeks, and was given *Xiaoyao* Powder at the same time. After intervention, we observed the superoxide dismutase (SOD) and malondialdehyde (MDA) activities in liver homogenate, and detected serum levels of alanine aminotransferase(ALT), aspartate aminotransferase(AST), albumin(ALB), total protein (TP), total bilirubin(TBIL), transforming growth factor beta 1(TGF-β1), tumor necrosis factor alpha(TNFα), tissue inhibitor of metalloproteinase 1(TIMP-1), platelet-derived growth factor(PDGF), interleukin 6(IL-6), hyaluronic acid(HA), laminin(LN), type Ⅲ precollagen(PCⅢ), and type Ⅳ collagen(C-Ⅳ). Meanwhile, the hepatic histopathological features were also observed. **Results** Compared with the model group, *Xiaoyao* Powder could significantly reduce the levels of MDA, ALT, AST, TBIL, TGF-β1, TNF-α, TIMP-1, PDGF, IL-6, HA, LN, PCⅢ, C-Ⅳ($P<0.05$, $P<0.01$), significantly increase the levels of SOD, ALB and TP($P<0.05$, $P<0.01$). The

收稿日期：2013-08-19

作者简介：陈曦，男，博士后，研究方向：药物活性筛选研究。Email：91chenxi12@163.com。通讯作者：张宁，博士，副教授，硕士生导师，研究方向：中药药效物质基础及体内代谢研究。Email：zhangning0454@163.com。

基金项目：国家自然科学基金资助项目（81102769，81173645）；科技部重大专项资助（2014ZX09201022-006）；黑龙江省自然科学基金面上项目（H201371，H201312）；黑龙江中医药大学优秀创新人才支持计划。

results of pathological examination showed that *Xiaoyao* Powder could reduce the degeneration and necrosis of liver cells，relieve inflammatory infiltration，and promote the regeneration of liver cells. **Conclusion** *Xiaoyao* Powder has anti-fibrosis action on rats with liver fibrosis，and its mechanism may be through inhibiting protein synthesis and secretion of collagen fibers，clearing free radicals，reducing lipid peroxidation，promoting the regeneration of liver cells，and enhancing the recovery of liver cells.

Keywords：*Xiaoyao* Powder；Carbon tetrachloride；Liver fibrosis

逍遥散是调和肝脾的经典名方，出自《太平惠民和剂局方》，具有疏肝解郁、健脾和营的功效，临床上广泛用于肝脏疾病的治疗，但在治疗肝纤维化方面应用较少[1]。本研究在逍遥散传统功效和现代临床应用经验[2]的基础上，采用四氯化碳(CCL_4)诱导大鼠肝纤维化模型，观察逍遥散抗肝纤维化作用，并初步探讨其作用机制，为临床应用逍遥散治疗肝纤维化提供科学依据。

1 材料与方法

1.1 动物　清洁级 Wistar 大鼠，体质量 180~200 g，雌雄各半，黑龙江中医药大学 GLP 实验室，动物许可证号：SYXK(黑)2008001。

1.2 药物及制备　逍遥散处方饮片均购自北京同仁堂制药集团哈尔滨药店，并经黑龙江中医药大学佳木斯学院陈孝忠副教授鉴定。遵照《太平惠民和剂局方》原文并结合临床用量经验，制成逍遥散水煎液，浓度为 2 $g\cdot mL^{-1}$，为生药量。

1.3 试剂　转化生长因子 β1(TGF-β1)、肿瘤坏死因子 α(TNF-α)、人基质金属蛋白酶组织抑制因子 -1(TIMP-1)、血小板衍生生长因子 (PDGF)、白介素 6(IL-6)ELISA 试剂盒，上海森雄科技实业有限公司；超氧化物歧化酶(SOD)、丙二醛(MDA)、丙氨酸氨基转移酶(ALT)、天门冬氨酸氨基转移酶(AST)、白蛋白(ALB)、总蛋白(TP)、总胆红素(TBIL)试剂盒，南京建成生物工程研究所；透明质酸(HA)、层粘蛋白(LN)、Ⅲ型前胶原(PCⅢ)、Ⅳ型胶原(C-Ⅳ)放免试剂，北京北方生物技术研究所；其他试剂均为分析纯。

1.4 仪器　MK3 酶标仪，热电上海仪器有限公司；MS-500A 型半自动生化分析，成都美生科技有限公司；KS7041505 放射免疫分析仪，北京科思佳科技有限责任公司。

1.5 动物分组、模型复制及给药　将 30 只大鼠随机分为空白对照组、模型组、逍遥散组，每组 10 只。模型组和逍遥散组大鼠皮下注射 40 % CCL_4 橄榄油溶液(1.2 $g\cdot kg^{-1}$)，首剂量加倍[3]，每周 2 次，连续 9 周。逍遥散组每天下午 8 时灌胃给予逍遥散(8 $g\cdot kg^{-1}$)[4]，模型组灌胃给予等容积蒸馏水。空白对照组大鼠皮下注射等量的橄榄油，同时给予等量蒸馏水灌胃。各组大鼠均自由进食、饮水，持续 9 周。

1.5 检测指标测定

1.5.1 血清中 TGF-β1、TNF-α、TIMP-1、PDGF、IL-6、ALT、AST、ALB、TP、TBIL、HA、LN、PCⅢ、C-Ⅳ等含量测定　末次给药 12 h 后，麻醉大鼠，腹主动脉取血。常规分离血清，按试剂盒说明书操作，测定血清各指标的含量。

1.5.2 肝匀浆中 SOD、MDA 含量的测定　大鼠处死后，取肝右叶经冰冷生理盐水洗去浮血，称取相同部位肝组织 0.5 g，加 9 倍 4 ℃生理盐水于组织匀浆机中，冰水浴条件下匀浆，4 ℃离心(3000 $r\cdot min^{-1}$) 10 min，取上清液，按试剂盒说明书操作，测定 SOD、MDA 含量。

1.5.3 肝组织病理学检测　经 10 %福尔马林溶液固定的肝左叶，常规制作成病理石蜡切片，HE 染色，在光镜下观察肝内部结构、肝细胞炎症程度以及肝纤维组织增生情况。

1.6 统计学处理方法　实验数据以均数 ± 标准差($\bar{x}\pm s$)表示，采用 SPSS19.0 统计软件，组间比较用 t 检验。$P < 0.05$ 为差异有统计学意义。

2 结果

2.1 动物一般状态　空白对照组大鼠皮毛润泽、浓密，行为正常，体质量日渐增加。模型组大鼠皮毛干涩、枯乱，行为萎靡不振，有扎堆现象，体质量减轻。逍遥散组一般状态较模型组有所好转。

2.2 对血清 TGF-β1、TNF-α、TIMP-1、PDGF、IL-6 含量的影响　与空白对照组比较，模型组大鼠血清 TGF-β1、TNF-α、TIMP-1、PDGF、IL-6 的含量显著升高($P < 0.01$)；与模型组比较，逍遥散组大鼠血清 TGF-β1、TNF-α、TIMP-1、PDGF、IL-6 等含量均显著降低($P < 0.01$，$P < 0.05$)，见表 1。

表 1 各组大鼠血清 TGF-β1、TNF-α、TIMP-1、PDGF、IL-6 的含量变化比较($\bar{x}\pm s$，n=10)

Table 1 Comparison of TGF-β1，TNF-α，TIMP-1，PDGF，IL-6 levels in rat serum of three groups

组别	剂量 /g·kg^{-1}	TGF-β1/ng·L^{-1}	TNFα/ng·L^{-1}	TIMP-1/ng·L^{-1}	PDGF/kU·L^{-1}	IL-6/ng·L^{-1}
空白对照组		22..1 ± 3.3	13.4 ± 2.0	243.3 ± 10.0	34.2 ± 1.9	42.3 ± 5.1
模型组		408.9 ± 31.2**	232.7 ± 10.2**	308.7 ± 16.3**	198.3 ± 19.2**	100.9 ± 10.3**
逍遥散组	8	212.3 ± 18.1$^{\#\#}$	120.8 ± 7.3$^{\#\#}$	270.2 ± 12.1$^{\#}$	114.0 ± 11.2$^{\#}$	62.1 ± 8.8$^{\#\#}$

注：与空白对照组比较，$^{**}P<0.01$；与模型组比较，$^{\#}P<0.05$，$^{\#\#}P<0.01$。

2.3 对血清 ALT、AST、ALB、TP、TBIL 含量的影响 与空白对照组比较，模型组大鼠血清 ALT、AST、TBIL 的含量显著升高($P<0.01$)，ALB、TP 的含量显著降低($P<0.01$)；与模型组比较，逍遥散组大鼠血清 ALT、AST、TBIL 的含量均显著降低（$P<0.01$，$P<0.05$），ALB、TP 的含量显著升高（$P<0.05$），见表 2。

表 2 各组大鼠血清ALT、AST、ALB、TP、TBIL 的含量变化比较($\bar{x}\pm s$，n=10)

Table 2 Comparison of ALT，AST，ALB，TP，TBIL levels in rat serum of three groups

组别	剂量 /g·kg^{-1}	ALT/U·L^{-1}	AST/U·L^{-1}	ALB/g·L^{-1}	TP/g·L^{-1}	TBIL/μmol·L^{-1}
空白对照组		44.8 ± 6.7	112.6 ± 16.3	45.2 ± 7.4	69.1 ± 5.8	2.1 ± 1.0
模型组		96.1 ± 10.0**	224.8 ± 21.2**	21.8 ± 4.3**	53.9 ± 3.2**	8.3 ± 2.2**
逍遥散组	8	63.3 ± 8.4$^{\#\#}$	167.6 ± 17.3$^{\#\#}$	35.1 ± 5.7$^{\#}$	61.2 ± 3.0$^{\#}$	4.2 ± 0.8$^{\#}$

注：与空白对照组比较，$^{**}P<0.01$；与模型组比较，$^{\#}P<0.05$，$^{\#\#}P<0.01$。

2.4 对血清 HA、LN、PCⅢ、C-Ⅳ含量的影响 与空白对照组比较，模型组大鼠血清 HA、LN、PCⅢ、C-Ⅳ的含量显著升高($P<0.01$)；与模型组比较，逍遥散组大鼠血清 HA、LN、PCⅢ、C-Ⅳ的含量均显著降低($P<0.01$，$P<0.05$)，见表 3。

表 3 各组大鼠血清 HA、LN、PCⅢ、C-Ⅳ的含量变化比较($\bar{x}\pm s$，ng·mL^{-1}，n=10)

Table 3 Comparison of HA，LN，PCⅢ，C-Ⅳ levels in rat serum of three groups

组别	剂量 /g·kg^{-1}	HA	LN	PCⅢ	C-Ⅳ
空白对照组		197.9 ± 23.2	30.2 ± 8.4	60.2 ± 7.8	18.1 ± 2.0
模型组		397.2 ± 44.8**	78.3 ± 16.0**	264.8 ± 51.6**	32.3 ± 4.1**
逍遥散组	8	282.7 ± 35.6$^{\#\#}$	56.2 ± 10.1$^{\#\#}$	146.9 ± 36.2$^{\#\#}$	24.6 ± 3.2$^{\#}$

注：与空白对照组比较，$^{**}P<0.01$；与模型组比较，$^{\#}P<0.05$，$^{\#\#}P<0.01$。

2.5 对肝匀浆中 SOD、MDA 含量的影响 与空白对照组比较，模型组大鼠肝匀浆中 SOD 的活性显著降低($P<0.01$)，MDA 的含量显著升高($P<0.01$)；与模型组比较，逍遥散组大鼠肝匀浆中 MDA 含量显著降低($P<0.01$)，SOD 活性显著升高($P<0.01$)，见表 4。

表 4 各组大鼠肝匀浆中 SOD、MDA 含量变化比较($\bar{x}\pm s$，n=10)

Table 4 Comparison of SOD，MDA levels in rat liver homogenate of three groups

组别	剂量 /g·kg^{-1}	SOD/U·mg^{-1}	MDA/nmol·g^{-1}
空白对照组		127.2 ± 16.1	103.2 ± 18.4
模型组		80.2 ± 9.8**	204.9 ± 22.0**
逍遥散组	8	112.3 ± 11.7$^{\#\#}$	142.8 ± 20.3$^{\#\#}$

注：与空白对照组比较，$^{**}P<0.01$；与模型组比较，$^{\#\#}P<0.01$。

2.6 肝组织病理学检查结果 空白对照组肝小叶结构清晰，肝索、肝窦排列整齐；肝细胞核呈圆形，胞浆粉红色，肝细胞以中央静脉为中心呈现放射状排列，未见脂质空泡和炎症反应，见图 1A。模型组肝小叶失去正常结构，肝索排列紊乱、胶原纤维组织明显增多且沿界板向肝小叶内延伸，形成纤维隔分隔肝叶，假小叶已形成；肝组织呈现大片弥漫性水样变性和脂肪变性，形成空泡网，且多为坏死细胞；汇管区域可见大量灶性炎症细胞浸润，见图 1B。逍遥散组大部分肝细胞排列整齐，肝细胞脂肪变性、浊肿程度、炎症细胞浸润及纤维组织增生等均较模型组明显减轻，见图1C。

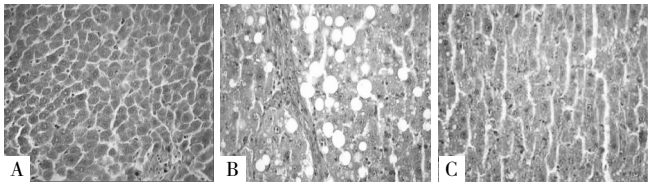

图 1 大鼠肝组织病理切片(HE × 200)

Figure 1 The results of rat liver tissue biopsy(HE × 200)

3 讨论

临床研究[2]证实，逍遥散具有抗肝纤维化的作用。肝纤维化是指由各种致病因子所导致的一种慢性、进行性、弥漫性的肝脏病变，其主要表现为细胞外基质含量增加、主要成分比例失调和分子结构改变等。本实验采用皮下注射 40 % CCL_4 橄榄油溶液制备肝纤维化模型，结果发现，模型组大鼠皮毛干涩、枯乱，行为萎靡不振，有扎堆现象，体质量减轻，肝小叶胶原纤维组织明显增多且沿界板向肝小叶内延伸，肝组织呈现大片弥漫性水样变性和脂肪变性，形成空泡网，肝细胞大多坏死、炎性浸润。ALT、TBIL 的含量明显升高，TP 的含量明显降低，

与文献报道[5]的肝纤维化动物模型表现基本一致，故认为模型复制成功。

现已证明肝星状细胞(HSC)是肝细胞外基质胶原成分及各种细胞因子的主要来源，在肝纤维化过程中有重要的影响。TGF-β1 能激活静息状态下的 HSC，并能使其转化为肌成纤维细胞(MFB)，进而合成细胞外基质(ECM)，导致肝纤维化的形成。同时，被激活的 HSC 自身也能表达 TGF-β1，加速了肝 HSC 的激活[6]。TNF-α 可刺激肝 HSC 增殖，促进 PCⅢ的产生，并且加重肝脏内部的炎症损伤，进一步促进肝纤维化的形成。TIMP-1 能刺激细胞增殖并抑制基质金属蛋白酶(MMPs)的活性，从而抑制细胞外基质的降解[7]。PDGF 是肝 HSC 有丝分裂最强的促进因子，活化的 HSC 表达 PDGF 受体， PDGF 通过与其相应的受体结合促进肝纤维化的形成[8]。IL-6 对肝 HSC 增殖有较强的促进作用，使细胞外基质合成增加，并且能抑制胶原酶的活性，导致肝内胶原沉积[9]。

ALT 主要分布在肝细胞胞浆中，当肝细胞膜受到损伤或肝细胞膜通透性亢进时，会导致胞浆外露，血清中的 ALT 升高。AST 主要分布在肝细胞线粒体中，当线粒体受到损害，血清中的 AST 也会升高。血清 AST 属非特异性酶，它的升高对评估器官的损伤有重要价值[10]。ALB 由肝实质细胞合成，各种肝脏蛋白补偿机能受损，蛋白质的合成将会减少，其中以 ALB 下降最为显著。TP 是血清当中含量最多的固体成分，可以反映肝脏的合成功能和肾脏病变造成蛋白质丢失的情况。肝细胞具有摄取、结合、排泄 TBIL 的功能。当肝细胞发生病变或因肝细胞肿胀导致肝内的胆管受压，胆汁排泄受阻，使血中的 TBIL 升高。

HA 是结缔组织的重要成分，由间质细胞合成，并经肝内皮细胞摄取和降解。当肝脏受损时，肝内间质细胞合成 HA 增加；当肝窦内皮细胞受损或数量减少，会使 HA 分解减少，从而使血清 HA 的含量增加。LN 与Ⅳ-C 是构成血管基底膜的主要成分。肝纤维化时，LN 和Ⅳ-C 合成增多，并大量沉积于肝血窦内，使肝窦毛细血管化，妨碍营养物质的交换，并可导致门脉高压。PCⅢ合成代谢的活跃程度，能反映肝纤维化程度，对肝纤维化诊断具有专属性。

MDA 作为脂质氧化反应的最终氧化产物，可直接激活枯否细胞和活化肝 HSC 引起肝细胞坏死，释放氧自由基间接激活肝 HSC。因此，血清中 MDA 水平可作为脂质氧化损伤的重要指标。SOD 为生物体内内源性抗氧化剂，是生物体内自身抗氧化防御体系中的一种金属蛋白酶，能有效清除生物体内过多的自由基，保护细胞免受自由基的氧化损伤。

本研究结果显示，逍遥散能显著降低肝纤维化模型大鼠血清 ALT、AST、TBIL、TGF-β1、TNF-α、TIMP-1、PDGF、IL-6、HA、LN、PCⅢ、C-Ⅳ水平和肝组织中 MDA 含量，明显升高血清中 ALB、TP 水平和肝组织中 SOD 的含量，具有抗肝纤维化的作用，初步推测其机制可能是抑制肝 HSC 活化与增殖，减少细胞外基质合成，促进细胞外基质降解，增强胶原酶活性，抑制肝脏胶原纤维蛋白合成与分泌；清除生物体内过多自由基、减少脂质过氧化反应，保护肝细胞及其膜稳定性，维持肝细胞的正常结构和防止肝细胞内物质释放，增强肝脏蛋白补偿功能，提高肝脏代谢能力，促进肝功能恢复。

参考文献：

[1] 夏珂. 逍遥散对肝损伤大鼠的时辰药动学，时辰药效学研究[D]. 哈尔滨：黑龙江中医药大学，2010.

[2] 田发勋. 加味逍遥散治疗肝纤维化 43 例的临床分析[J]. 光明中医，2009，24(9)：1711-1712.

[3] 蔡瑜，沈锡中，王吉耀. 甘草酸对大鼠肝纤维化过程中肝组织基因表达的影响[J]. 中华医学杂志，2003，83(13)：1122-1125.

[4] 夏珂，张宁，王业秋，等. 昼夜给予逍遥散对肝损伤大鼠的保护作用[J]. 中国实验方剂学杂志，2010，16(7)： 168-170.

[5] 李志钢，杨晋翔，张伟，等. 肝纤维化实验动物模型的建立与评价[J]. 北京中医药大学学报(中医临床版)，2009，16(4)： 43-46.

[6] Gressner AM，Weiskirchen R. Modern pathogenetic concepts of liver fibrosis suggest stellate cells and TGF-β as major players and therapeutic targets[J]. Journal of Cellular and Molecular Medicine，2006，10(1)：76-99.

[7] Roderfeld M，Hemmann S，Roeb E. Mechanisms of fibrolysis in chronic liver injury(with special emphasis on MMPs and TIMPs)[J]. Gastroenterol，2007，45(1)：25-33.

[8] 陈黎明，习羽，王陆军. 细胞因子对细胞外基质在肝内沉积的影响[J]. 世界华人消化杂志，2002，10(1)：59-60.

[9] Patijn GA，Lieber A，Schowalter DB，et al. Hepatocyte growth factor induces hepatocyte proliferation in vivo and allows for efficient retroviral-mediated gene transfer in mice[J]. Hepatology，1998，28(3)：707-716.

[10] 杨九华，黄颖. 免疫抑制法测定肝脏病患者血清 m-AST 的临床意义[J]. 上海医学检验杂志，2000，15(4)：201-202.

(编辑：梁进权)